Alterazioni Funzionali del Colon

www.fisiokinesiterapia.biz

Referto Esame Istologico

- **Macro:** 3 frustoli di colorito roseo delle dimensioni max di 1,5 x 2 mm.

- **Micro:** 3 frustoli di mucosa del grosso intestino con cripte regolarmente orientate e modesto infiltrato infiammatorio linfoplasmocitario e macrofagico del chorion superficiale.

- **Diagnosi:** Mucosa colica priva di alterazioni istologiche di rilievo

Mucosa Colica (l'epitelio)

- Cripte uniformi, verticali e parallele, rivestite da:
  - Piccole cellule basofile, spesso in mitosi (più evidenti in caso di insulto)
  - Cellule mucipare
  - Cellule endocrine
  - Cellule di Paneth: colon ds (se presenti a sn: indicatore di insulto cronico)
- Epitelio superficiale:
  - Cellule colonnari assorbenti con microvilli più corti e meno abbondanti rispetto a quelle dell'intestino tenue
  - Cellule mucipare

Intestino Tenue

Colon

Cellule Paneth

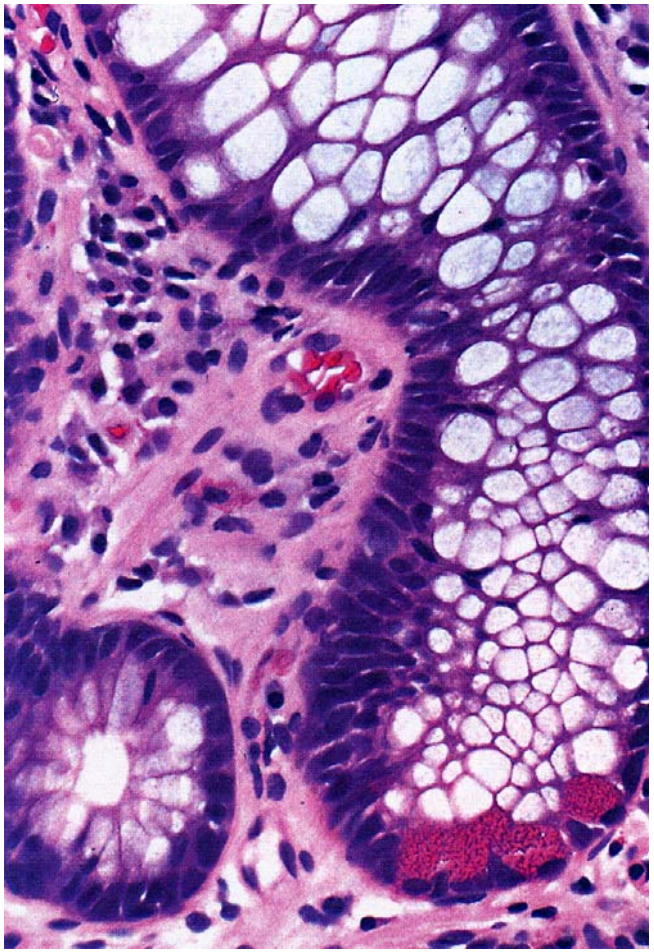

Cellule endocrine

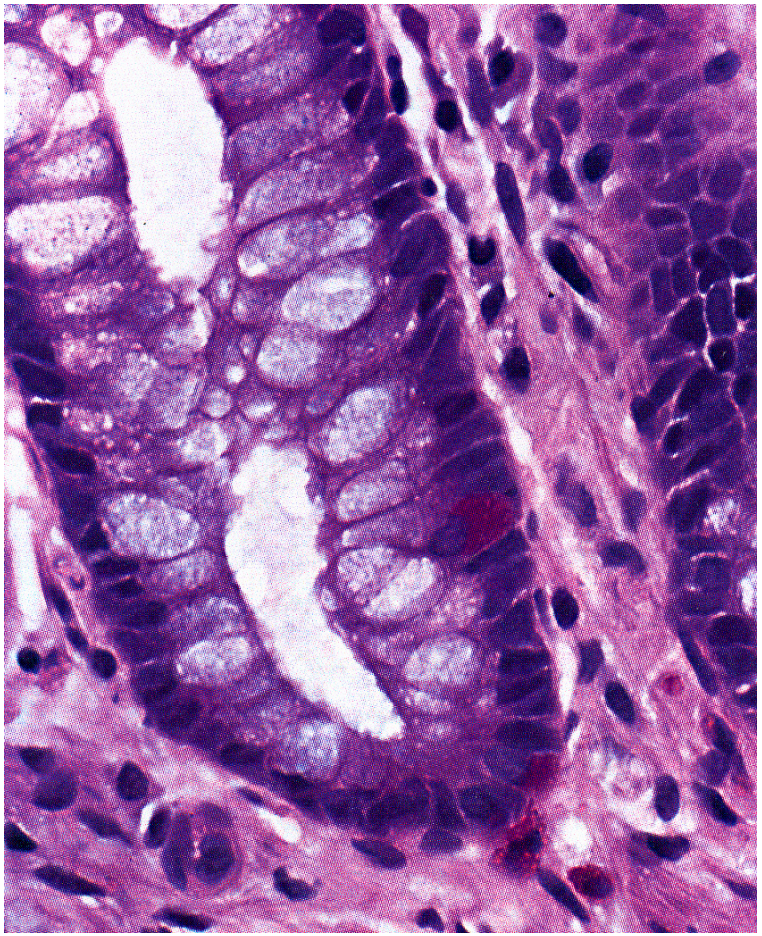

Mucosa Colica (l'interstizio)

- Miofibroblasti (ancoraggio alla muscolaris mucosae)
- Ipertrofia: a seguto di aumento di tensione (prolasso della mucosa)
- Attenuazione: colite ischemica (fase iniziali)

Fibre muscolari si estendono dalla muscolaris mucosae ai miofibroblasti pericriptici

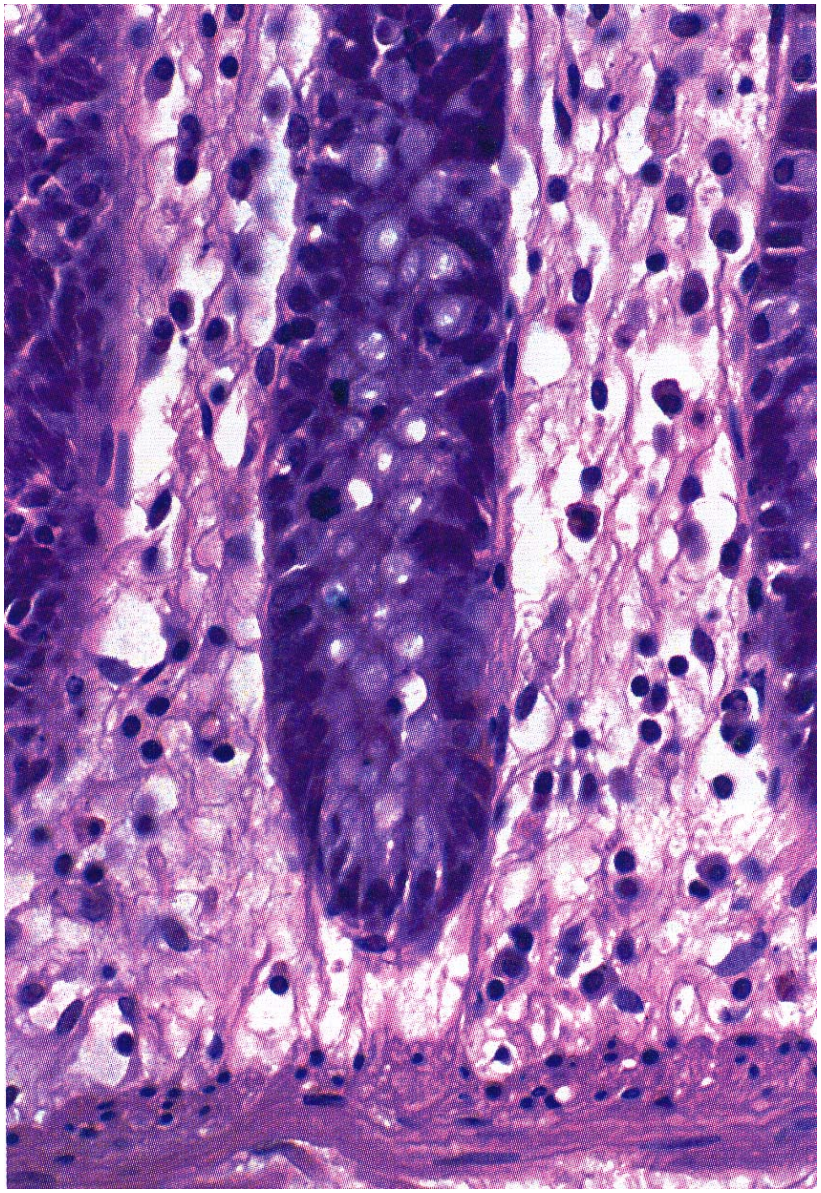

Mucosa Colica (l'interstizio)

- Infiltrato infiammatorio (concentrato 1/3 superiore della lamina propria):
  - Plasmacellule
  - Macrofagi
  - Granulociti eosinofili
  - Rari linfociti *

*linfociti sono presenti anche all'interno dell'epitelio delle cripte: 1 linfocita ogni 20 enterociti

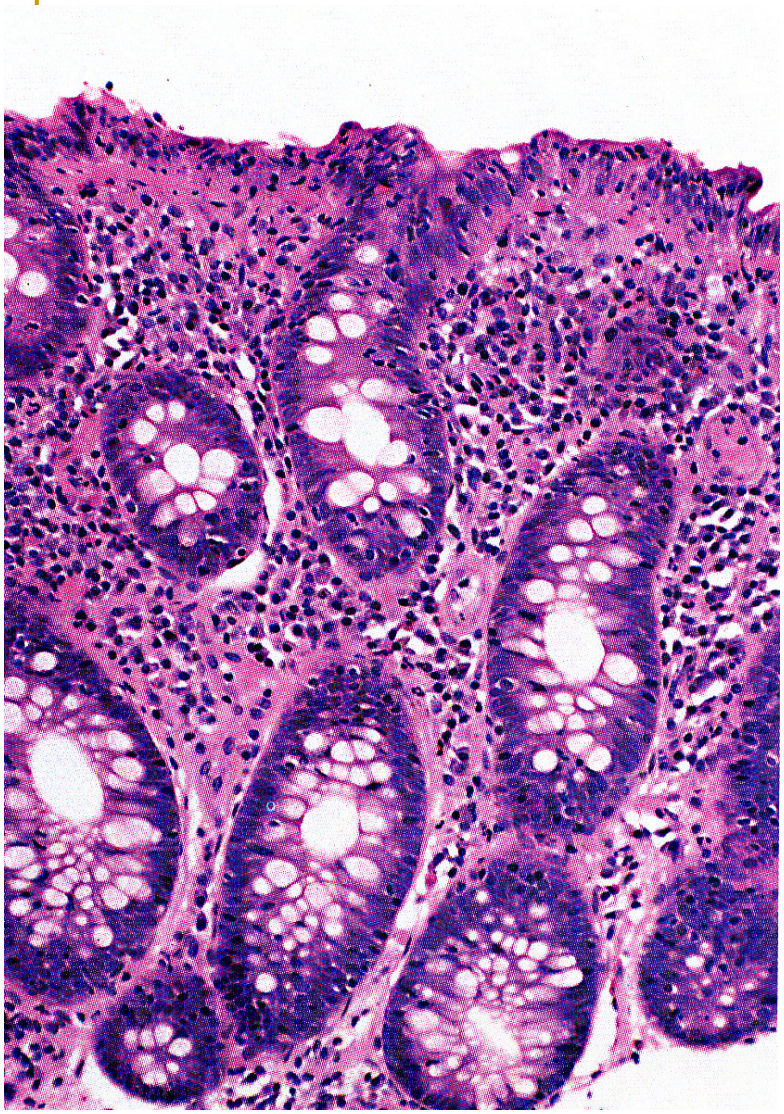

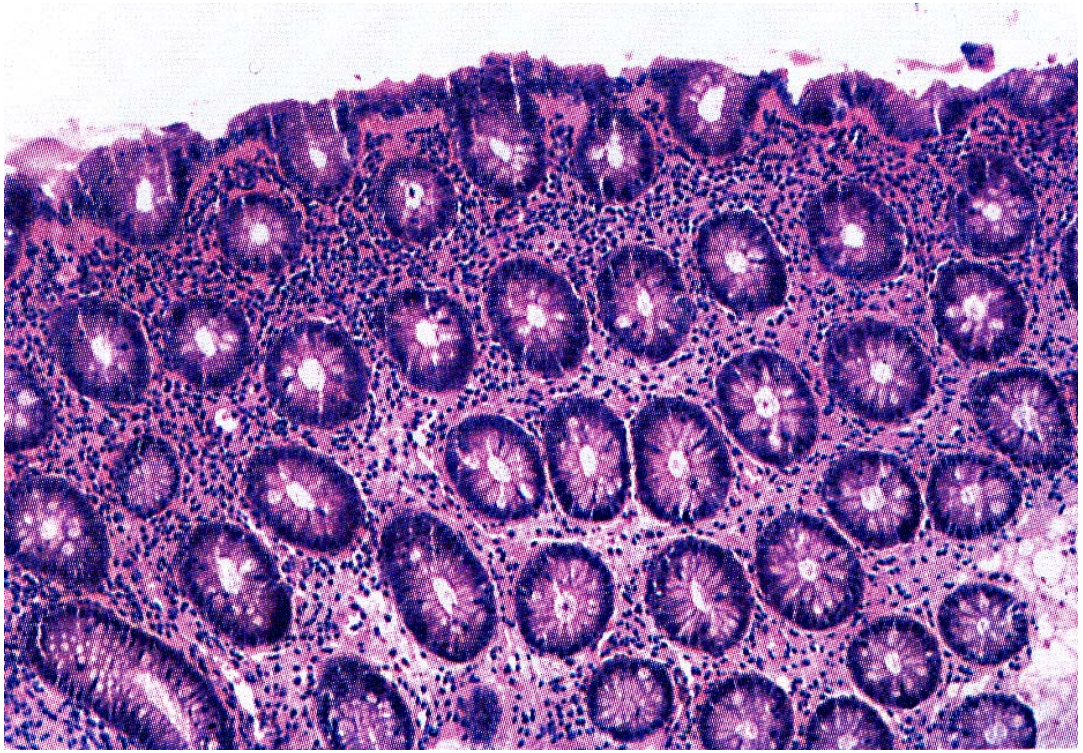

La flogosi interessa “a banda” il 3° sup. della sottomucosa

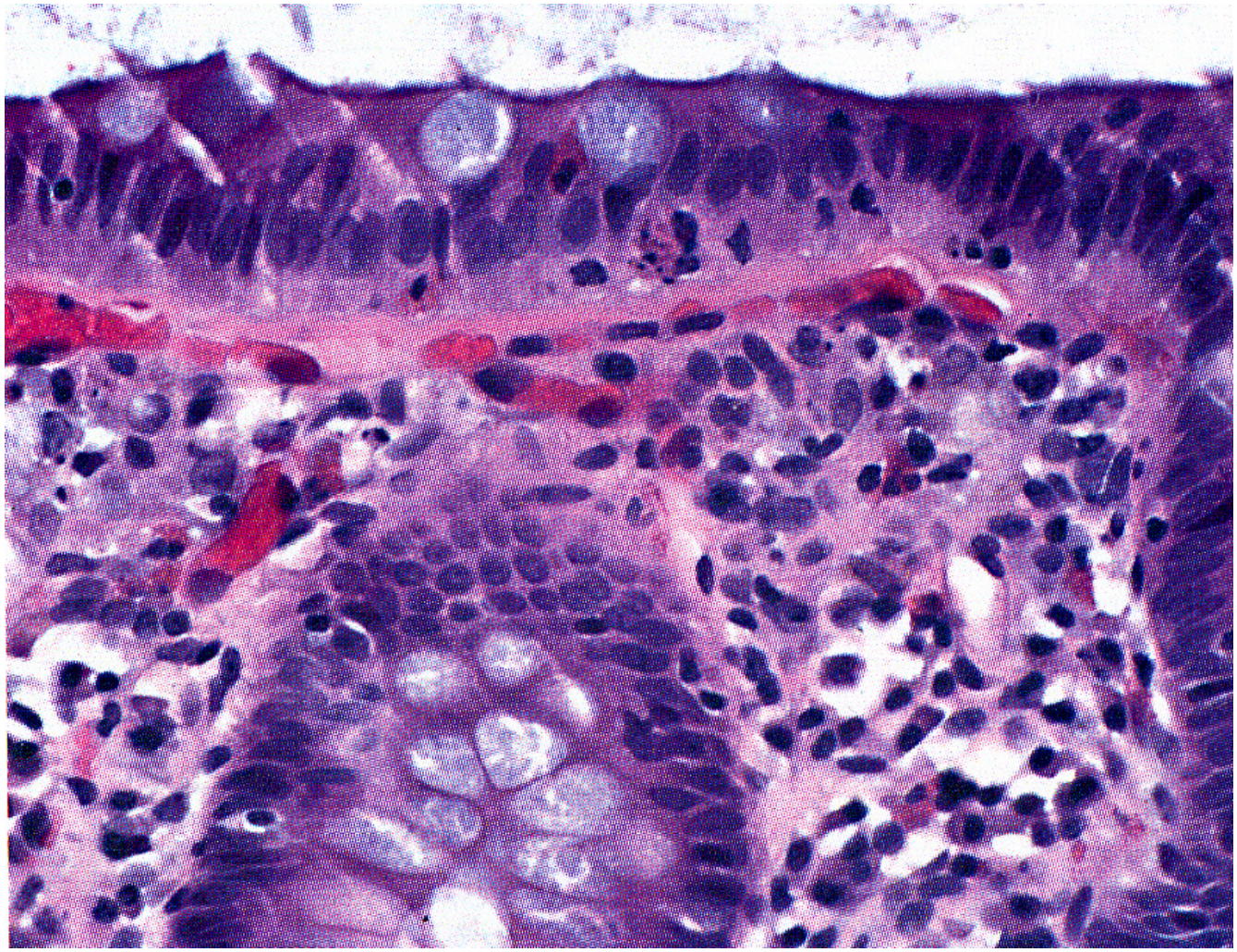

Linfociti intraepiteliali

Mucosa Colica (l'interstizio)

- Noduli linfoidi: nella tonaca mucosa o fra la mucosa e la sottomucosa
- L'epitelio sopra i noduli: sia cellule colonnari assorbenti che cellule M (membranose): cellule deputate al trasporto di macromolecole antigeniche intatte dal lume ai linfociti sottostanti

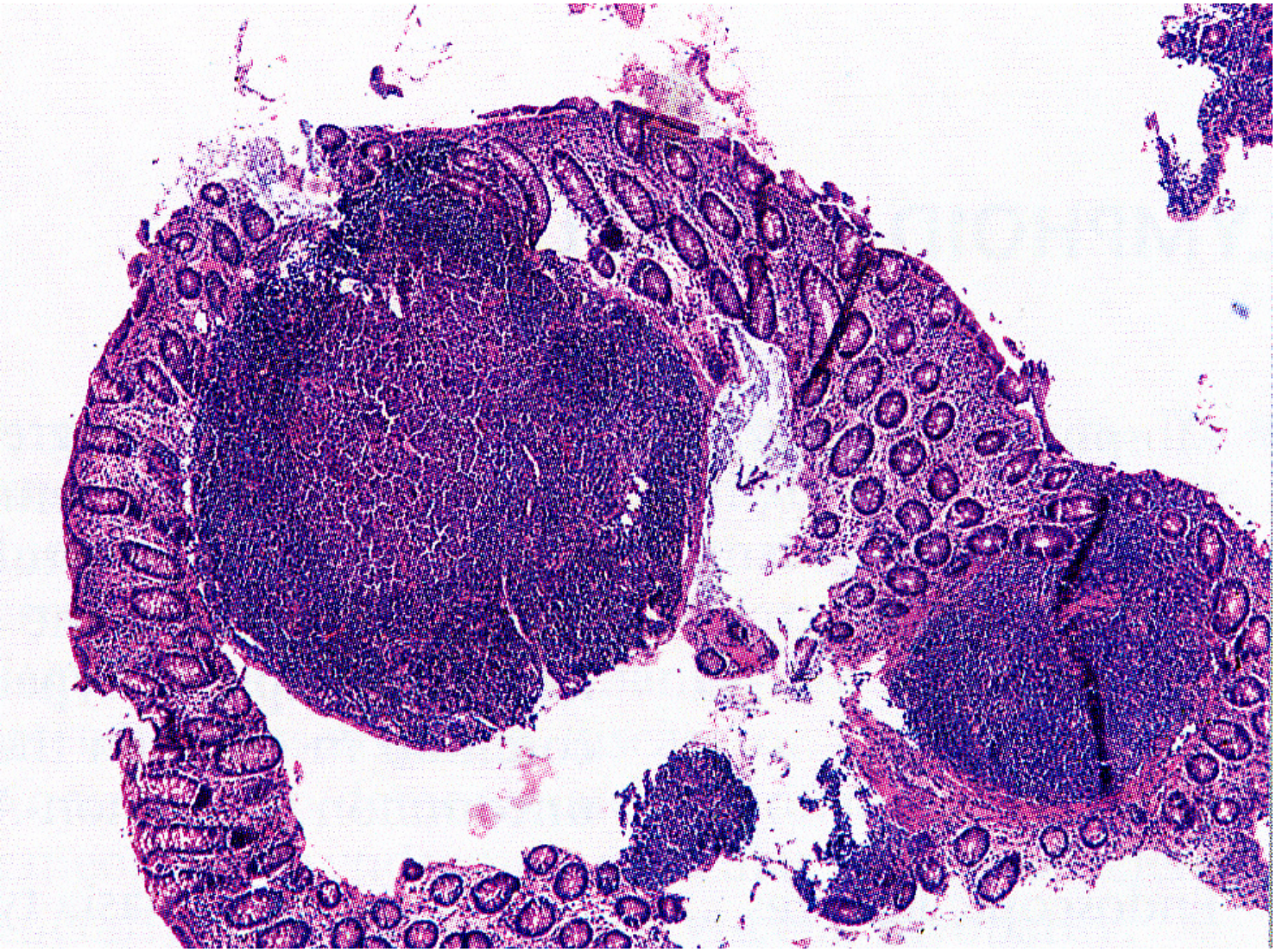

Mucosa colica con follicoli iperplasici

Mucosa Colica (l'interstizio)

- Non sono **MAI** presenti i granulociti neutrofili

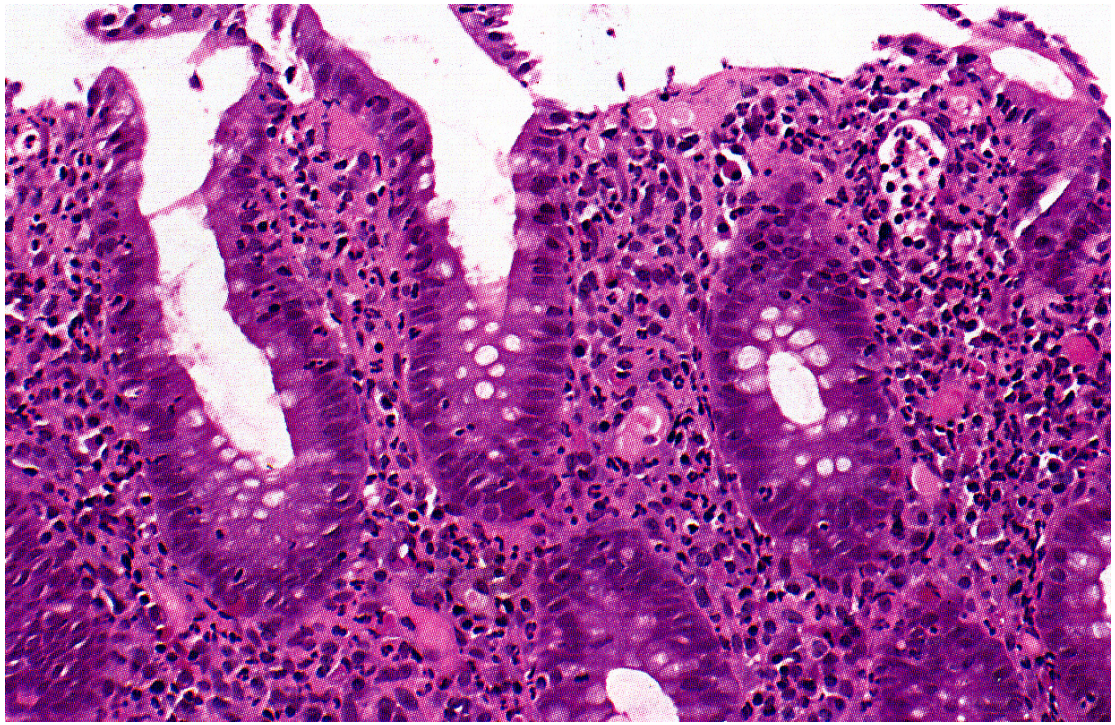

Colite acuta

Colon: lesioni “borderline”
Colite macrofagica

- Mucosa con ricco infiltrato macrofagico mucifago: normale o indice di un pregresso insulto epiteliale

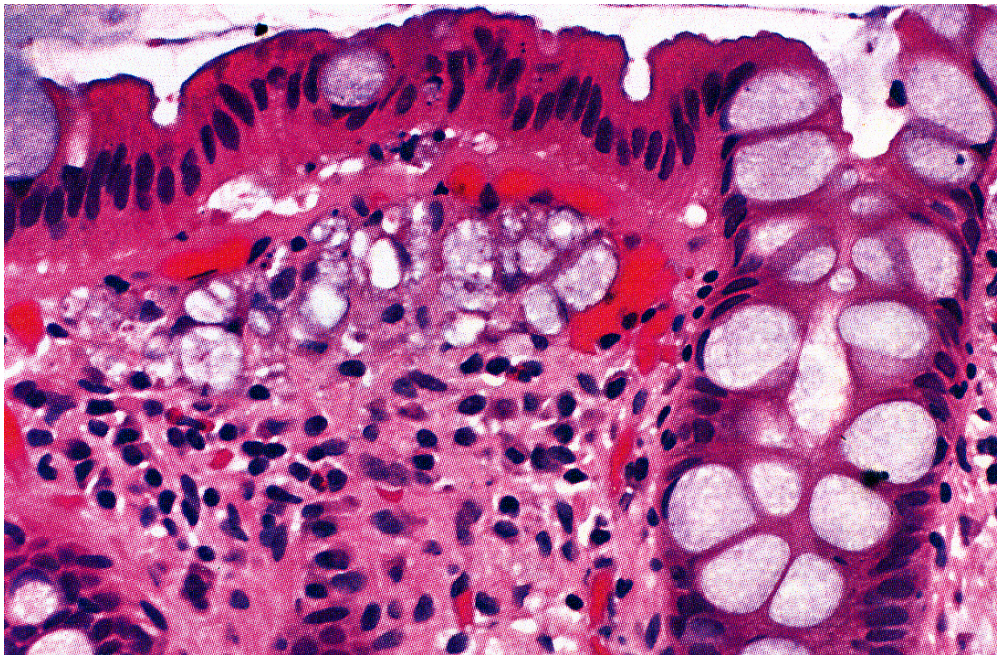

Colon: lesioni “borderline”
Colite acuta (self-limiting)

- Normale architettura
- Mucosa con aumentato infiltrato infiammatorio per lo piùgranulocitario
- Aspetti di deplezione di mucina
- Infiammazione discontinua e focale criptite
- Verosimile eziologia infettiva (in biopsia si riconosce l’agente in solo il 40%) (salmonella,,shigella ed Escherichia coli)

Ridotta muciparità, aumento mitosi,

Aumentato numero dei granulociti

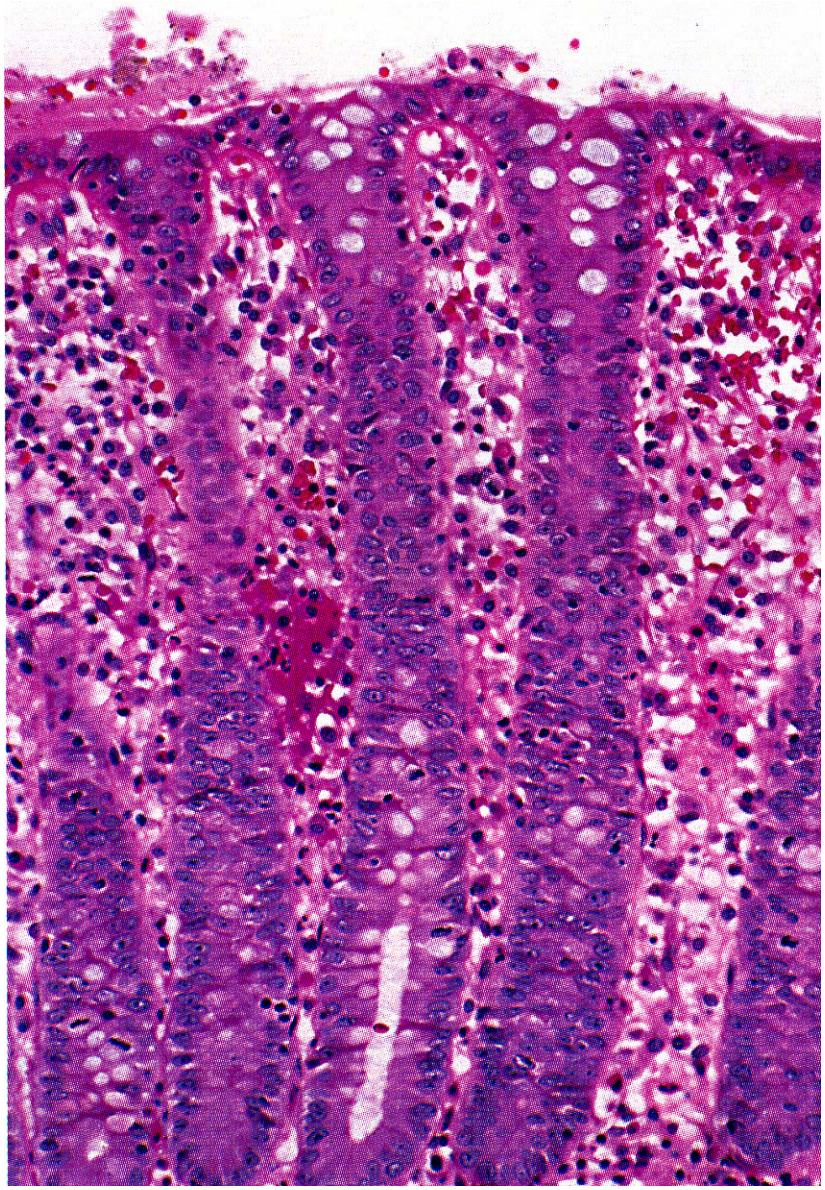

Colon apparentemente normale

- L’esame istologico richiede sempre:
  - una valutazione attenta ad ingrandimenti maggiori
  - l’applicazione di colorazioni speciali che rendono evidenti alcuni microorganismi

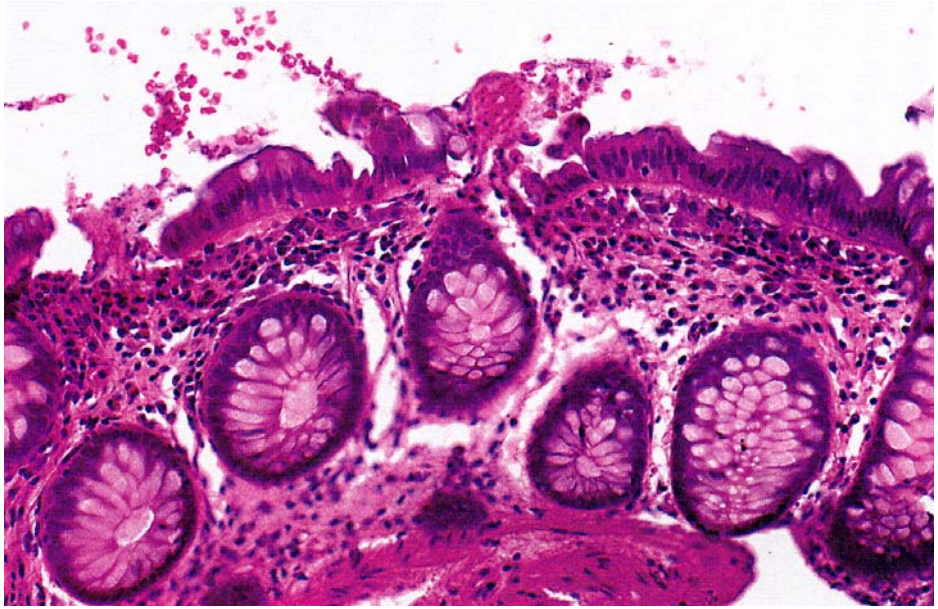

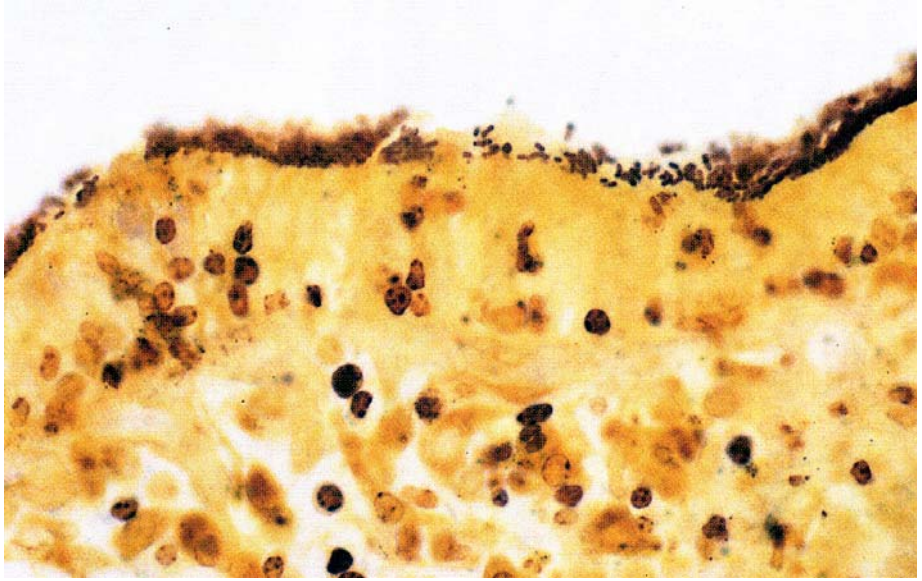

Colite da Escherichia Coli